Medical Library

Anwendungsbereich und Erfolge der sogenannten Schröderschen Lüftung.

I N A U G U R A L - D I S S E R T A T I O N

z u r E r l a n g u n g d e r W ü r d e e i n e s

D o c t o r m e d i c i n a e d e n t a r i a e

bei einer Hohen Medicinischen Fakultät

der Bad.Ruprecht Karls-Universität

z u H e i d e l b e r g

vorgelegt von

Nora S c h l a c h t e r

aus Mannheim.

1 9 3 0

Digitized by the Internet Archive
in 2026

https://archive.org/details/IA40153303_0083

Gedruckt mit Genehmigung der medizinischen
Fakultät der Universität Heidelberg

Dekan : Prof. Dr. Schmincke

Referent : Prof. Dr. Weissenfels.

1 9 3 0

Noch immer ist die Wurzelbehandlung eines der Hauptprobleme in der konservierenden Zahnheilkunde. Alle heute geübten Methoden der Behandlung und Füllung sind noch unvollkommen und führen häufig nicht zu dem gewünschten Erfolg. In den meisten Fällen ist es nicht möglich, alle Pulpenteilchen restlos auszuräumen und ein solides Ausfüllen der Wurzelkanäle bis zum foramen apicale zu erzielen. Beides ist erschwert durch anatomische Unregelmässigkeiten in Zahl und Form der Wurzelkanäle, wie die Arbeiten von Preiswerk, G.Fischer, Hess u.a. zeigen.

Auch nach der sorgfältigsten Behandlung kommt es vor, daß der Patient mit einem Schmerz wiederkommt, der sich klinisch äußert in den Erscheinungen einer akuten Periodontitis. Die Röntgenaufnahme gibt stets negativen Befund. In günstig gelagerten Fällen, die auch meist von vornherein weniger Beschwerden machen, verschwinden ja die Symptome in 2-3 Tagen, doch sind sie für Arzt und Patient unangenehm. Peinlich für beide Teile sind jedoch die immerhin nicht seltenen Fälle, wo die Schmerzen zunehmen, den Patienten Tag und Nacht nicht zur Ruhe kommen lassen und vom Zahnarzt sofortiges Handeln verlangen.

Zwei Faktoren können das Auftreten dieser akut entzündlichen Erscheinung am Apex nach Wurzelfüllung bedingen :

1. reizende Fremdkörper am foramen apicale [1])
2. ein apikales Hämatom.

Durchgepreßtes Wurzelfüllmaterial, z.B. Guttaperchateilchen oder Wurzelpaste, übt einen Fremdkörperreiz aus und kann, nach Schröder, Erweichungsherde an der Wurzelspitze erzeugen, welche die erwähnten Beschwerden verursachen und im Röntgenbild wegen ihrer Kleinheit zunächst nicht sichtbar sind.

Bei Totalexstirpation entsteht durch die Abtrennung der Pulpa vom periapikalen Gewebe an der Abrißstelle eine kleine Blutung. Unter Umständen kommt es schon sofort zu einem Hämatom. Auch später noch können wir Hämatombildung verursachen, sei es nun, daß wir mit dem Wurzelfüllinstrument oder durch ein zu festes, dauernd die Wunde drükkendes Füllmaterial die Wundstelle erneut verletzen und damit zum Bluten und eventl. Sezernieren veranlassen. Während der Dauer der antiseptischen Behandlung machen solche Fälle meist keine Beschwerden. Füllen wir aber nun die Wurzelkanäle solide aus, so wird schon durch das antiseptische Füllmaterial die Gewebszelle gereizt und zu erhöhter Stoffwechseltätigkeit angeregt; das Periodontium schwillt, wie Heinemann glaubt, durch Hyperämie an. Es wird dann durch den also bedingten Druck auf die apikalen Nervenendigungen, die in dem engen Raum nicht ausweichen können, allein schon ein Schmerz ausgelöst. Dieser Schmerz wird sich aber bedeutend vermehren, wenn dazu noch ein Hämatom am foramen apicale den Raum noch mehr einengt und überhaupt keine Druckentlastung möglich ist. Der gleiche Fall tritt ein, wenn der medika-

---

1). Abgebrochene Nervnadeln und Kanalbohrer oder im Kanal zurückgelassene Wattefäden sind in dieser Abhandlung als Fremdkörper natürlich nicht gemeint.

mentöse Reiz des Füllmaterials noch erhöht wird durch Fremdkörperreiz.

Es sind in jüngerer Zeit mehrere Methoden angegeben und empfohlen worden, die die Ursache zu solchem Mißerfolg ausschalten sollen. Als erste wäre die zu nennen, welche die Entstehung eines Hämatoms von vornherein auszuschalten sucht.

Heinemann z.B. gibt vor der endgültigen Wurzelfüllung eine sterile Papierspitze als Zwischeneinlage, die das Blut bei etwaiger Nachblutung aufnehmen und verhindern soll, daß es sich in das periapikale Gewebe ergießt und dort Hämatombildung verursacht.

C.Aeby will die bei Totalexstirpation meist eintretende heftige Blutung gestillt wissen durch Einlage von Wattefasern, getränkt in Wasserstoffsuperoxyd, Trichlor-Essigsäure und Trikresolformalin, um einer späteren Nachblutung durch das foramen apicale zu begegnen.

Schröder umspült die Pulpa vor der Exstirpation mit Alaunglycerinlösung nach Renström, damit das Pulpengewebe leichter zu entfernen ist und eine eventuelle Blutung verhindert wird.

Diese oder ähnliche Methoden der Blutstillung wendet wohl jeder Praktiker an. Sie scheinen aber zur Unterdrückung der Hämatombildung nicht zu genügen. Wir müssen deshalb mit einem apikalen Hämatom rechnen, die Schmerzen, die dadurch verursacht werden, auszuschalten und eine Heilung zu erzielen suchen.

Dies geschieht heute vornehmlich mit Hilfe der Reiztherapie : Im Korrespondenzblatt für Zahnärzte 1929 schreibt Grond darüber : "Die Reiztherapie ist auf dem Grundgedanken aufgebaut, daß man bestehende Entzündungen durch enterale, meist aber parenterale Einverleibung von Reizstoffen heilen kann". In der Praxis des Zahnarztes kommt

neben der chemotherapeutischen Methode auch noch die physikalische Reizmethode Schröders zur Anwendung.

Das altbewährte Mittel zur chemotherapeutischen Reizbehandlung ist Jodtinktur; sie wird meist so angewandt, daß man mit einem mit der Tinktur getränkten Wattebausch das Zahnfleisch in der Gegend der Wurzelspitze bestreicht. Es entsteht dann eine leichte entzündliche Rötung, die man als Gegenreiz auffassen kann, der die Entzündung nach außen ableitet.

In neuerer Zeit besonders werden Injektionen von Rivanol, Trypaflavin und Presojod empfohlen. Es werden die Injektionen nie in das entzündliche Gewebe selbst gegeben, sondern ohne Druck in die Umgebung des erkrankten Gewebes. G r o n d erwähnt, daß nach Presojod- oder Rivanol-Injektion periodontitische Schmerzen fast augenblicklich verschwinden.

G. F i s c h e r injiziert in Höhe der Wurzelspitze eine Novokainlösung, der Trypaflavin zugesetzt ist im Verhältnis 1:1000, und hat damit gute Erfolge erzielt. S c h r ö d e r verwendet prophylaktisch Presojod (Pregel'sche Lösung) in Verbindung mit einer 2 prozentigen Novokainsuprareninlösung zu gleichen Teilen. Er injiziert 1-2 ccm unmittelbar vor oder nach jeder Wurzelfüllung "gegen das Periost des Alveolarfortsatzes in Richtung auf die Wurzelspitze". Der Autor berichtet über sehr gute Erfolge mit dieser Methode. Selbst dann, wenn nach Auftreten von akuten apikalen Entzündungen eine versäumte Injektion nachgeholt wurde, hat Presojod noch sofortige Besserung bewirkt, was auch von S i m o n s , H a u e r , L u b o w s k y und N e u b a u e r bestätigt wird[1]).

Es soll nun in Folgendem der Wert der physikalischen Reizmethode Schröders, der sogenannten "Schröderschen Lüftung" näher erörtert werden.

---

1). zitiert nach Simons.

S c h r ö d e r schreibt : "Schon während meiner Greifswalder Zeit habe ich den Vorschlag gemacht, an solchen Zähnen nach sorgfältigster antiseptischer Abfüllung der Wurzelkanäle eine Lüftung vorzunehmen, d.h. unmittelbar über der Wurzelspitze den Knochen mit einem kleinen Rosenbohrer zu trepanieren und diese Praxis habe ich beibehalten bis in die letzte Zeit, da sie immer zum Ziel führte. Es kam nicht mehr zu entzündlichen Reaktionen, was manchmal vielleicht auf die durch die Lüftung geschaffene Entlastungsmöglichkeit des Gewebes und zum anderen auf die hyperämisierende Reizwirkung der Knochentrepanation zurückgeführt werden kann".

An einer Reihe von klinischen Fällen haben wir nun in Heidelberg die S c h r ö d e r 'sche Lüftung angewandt und ich möchte hier an Hand von einigen Krankengeschichten über die erzielten Erfolge berichten.

Fall 1.

Herr Sch., Student, 25 Jahre, will sich eine Brücke anfertigen lassen von r.o.1 nach l.o.2. Die beiden Zähne werden zu gleicher Zeit devitalisiert mit Scherbenkobalt. Nach der Nervexstirpation wird der Kanal von r.o.1 sofort abgefüllt, während l.o.2 eine sterile Papierspitze, getränkt in Trikresolformalin, als Zwischeneinlage erhält und dann erst Wurzelfüllung erhalten soll. Im Anschluß an die Wurzelfüllung tritt bei r.o.1 sofort ein leichter Schmerz auf, der sich im Laufe des Tages steigert und den Patienten trotz Veramon nicht schlafen läßt.

Patient, kräftig und wohlgenährt, hat gut gepflegte Mundhöhle; Zahnfleisch ist straff und normal durchblutet. Das Gebiß ist vollständig bis auf l.o.1, der jetzt ersetzt werden soll.

Die Zähne stehen in Progenie. Die Frontzähne haben Hypoplasien als Zeichen einer überstandenen Rachitis. Die Molaren tragen z.T. Amalgamfüllungen. R.o.1 ist stark klopfempfindlich in apikaler Richtung. Palpation in Höhe der Wurzelspitze löst Schmerz aus. Drüsen o.B.

Diagnose : Hämatom am foramen apicale, das den Schmerz verursacht.

Therapie : Schrödersche Lüftung unter Lokalanästhesie. Es tritt sofort Erleichterung ein, im Laufe des nächsten Tages hören die Schmerzen vollständig auf. Patient hat seither keine Beschwerden mehr.

NB. Nach der Wurzelfüllung bei 1.o.2, die am gleichen Tage ausgeführt wurde wie die Schrödersche Lüftung bei r.o.1, traten keine Schmerzen auf.

Fall 2.

Frl. F., Krankenschwester, 30 Jahre alt, soll eine gestützte Prothese erhalten. Es werden zu dem Zwecke die oberen Schneidezähne devitalisiert. Nach der definitiven Wurzelfüllung treten 1.o.1 und r.o.2 akut periodontitische Schmerzen auf.

Die blasse Patientin hat im Oberkiefer nur noch die für Stiftkappen bereits vorbereiteten Wurzeln der Schneidezähne. Im Unterkiefer fehlen die Molaren bis auf r.u.8, der ein Inlay trägt. Das Zahnfleisch ist gesund. Perkussion in apikaler Richtung, sowie Palpation in Höhe der Wurzelspitze schmerzen gleich stark bei 1.o.1 und r.o.2. Die unteren Frontzähne und Prämolaren sind gut erhalten.

Diagnose : Akut entzündliche Erscheinungen am foramen apicale nach Wurzelfüllung, wahrschein-

lich verursacht durch Hämatombildung.

Therapie : Schrödersche Lüftung an beiden Zähnen. Patientin spürt sofort Erleichterung, bald hören die Schmerzen vollständig auf; die Besserung hält an.

Fall 3.

Frl. F., 16 Jahre alt, Bäckerstochter, spürt seit ca. 4 Wochen Schmerz im Oberkiefer rechts beim Genuß warmer Speisen, manchmal auch spontan. Sie glaubt, daß die Beschwerden ausgehen von r.o.5, der seit 3 Monaten eine Amalgamfüllung trägt.

Die kräftige Patientin hat trotz sichtbar guter Pflege der Zähne fast in allen Zähnen Füllungen, was wohl mit dem Gewerbe des Vaters zusammenhängen mag. Das Zahnfleisch ist straff und normal durchblutet, der Biß normal. L.o.2 trägt Stiftzahn, r.o.4 Vollkrone. Wie sich feststellen läßt, sind sämtliche Molaren und auch die oberen Prämolaren und Frontzähne devitalisiert mit Ausnahme von r.o.1 und r.o.5. R.o.1 hat eine Goldhämmerfüllung am Zahnhals. R.o.5 liegt eine große Silberamalgamfüllung, die noch tadellosen Randschluß hat und auch nicht übersteht. Heißes Wasser löst Schmerz aus. Perkussion und Palpation bleiben o.B. Drüsen nicht palpabel.

Diagnose : Chronische Pulpitis r.o.5.

Therapie : Zunächst Entfernen der Amalagamfüllung, dann Totalexstirpation der Pulpa unter Leitungsanästesie.

Unter der Amalgamfüllung mit Zementunterlage zeigte sich noch etwas erweichtes Dentin, bei dessen Ausräumung ein Pulpenhorn getroffen wurde.Die Wurzelbehandlung unter aseptischen Kautelen mit einmaliger Zwischeneinlage von Chlorphenol verlief

gut. Erst nach der Wurzelfüllung trat der bekannte Schmerz auf, der nach Schröderscher Lüftung sofort nachließ und am nächsten Tage vollständig abgeklungen war. In den inzwischen vergangenen 8 Wochen sind keine Schmerzen mehr aufgetreten.

Fall 4.

Frl. H., Haustochter, 17 Jahre alt, spürt seit 3 Tagen stechende und klopfende Schmerzen am linken oberen Schneidezahn, die besonders morgens recht heftig sind. Früher hatte die Patientin keine Beschwerden.

Patientin, etwas schmächtig, ist sonst gesund. Die Mundhöhle scheint gepflegt, Zahnfleisch und Papillen sind normal durchblutet und liegen überall straff an. Links unten fehlen die Prämolaren; r.o.4 ist überkront; l.o.1 liegt approximal Silikatfüllung. Kaltes Wasser löst sehr starken Schmerz aus. Perkussion in apikaler Richtung sowie Palpation in Höhe der Wurzelspitze sind schmerzhaft. Das Zahnfleisch ist im Bereich der Wurzelspitze von l.o.1 gerötet.

Diagnose : Gangrän unter Silikatfüllung, dazu akute Periodontitis l.o.1.

Therapie : Entfernen der Silikatfüllung, Gangränbehandlung.

Die Behandlung erstreckt sich über 8 Wochen, da der Zahn lange Zeit keinen Verschluß verträgt. Nachdem die Periodontitis abgeklungen ist und die Sekretion vom Apex her aufgehört hat, wird der Zahn wie üblich noch mehrmals mit antiseptischen Einlagen behandelt und schließlich die Wurzel abgefüllt. Patientin bekommt jedoch sofort die beschriebenen Erscheinungen einer akut entzündlichen Periodontitis. Es wird am zweiten Tage nach der

Wurzelfüllung Schrödersche Lüftung vorgenommen unter Anästhesie mit 2 %iger Novokainsuprareninlösung, worauf der Schmerz sofort nachläßt und im Laufe des Nachmittags völlig aufhört. Jetzt, nach 5 1/2 Monaten, ist Patientin immer noch beschwerdefrei.

Fall 5.

Frl. J., 29 Jahre alt, litt, als sie zur Behandlung kam, bereits seit 4 Wochen an Schmerzen beim Zähneputzen mit kaltem Wasser und beim Essen von festen Speisen. Sie hatte das Gefühl, daß ihr rechter, oberer Schneidezahn etwas gelockert sei. Nachts traten keine Beschwerden auf.

Patientin sieht krank aus, bleiche Hautfarbe. Die Mundhöhle ist gut gepflegt, Zahnfleisch und Papillen straff und normal gerötet. Es fehlen r.o.2, l.o.5 und l.o.6. Die Lücke im Oberkiefer links ist geschlossen durch eine Brücke von l.o.4 nach l.o.7. R.o.2 soll jetzt ebenfalls ersetzt werden. R.o.4 liegt eine Halbkrone, die Molaren tragen z.T. Amalgamfüllungen, r.c.1 Silikatfüllung; der Zahn ist stark klopfempfindlich sowohl in apikaler als in horizontaler Richtung; kaltes Wasser löst Schmerz aus, ebenso Palpation in Höhe der Wurzelspitze; das Zahnfleisch im Bereich der Wurzelspitze ist gerötet. Drüsen leicht schmerzhaft.

Diagnose : Gangrän und Periodontitis r.o.1.

Therapie : Sorgfältigste Behandlung von Gangrän und Periodontitis.

Nach einer großen Zahl von antiseptischen Einlagen wird schließlich die Wurzelfüllung gelegt. 2 Tage danach treten heftige, akut periodontitische Schmerzen auf, die die Patientin nicht

schlafen lassen. Nach Schröderscher Lüftung merkliche Besserung, die Perkussionsempfindlichkeit hält jedoch an. 3 Tage später ist der Schmerz viel stärker als je zuvor. Eine Röntgenaufnahme gibt weiter keinen Aufschluß über die Verhältnisse an der Wurzelspitze. (Siehe Fig. 1, Figurentafel am Schluß dieser Arbeit.)

Die Wurzelfüllung wird wieder entfernt, worauf sich durch den sehr weiten Kanal ein Tröpfchen Eiter entleert. Nach erneuter antiseptischer Behandlung wird schließlich Wurzelspitzenresektion vorgenommen. Der Zahn trug am foramen apicale ein großes Granulom. Seither - die Resektion erfolgte vor 5 Monaten - fühlt sich Patientin wohl und spürt keine Beschwerden mehr.

In den bisher beschriebenen Fällen wurde die Lüftung durchgeführt zur Behebung von akut entzündlichen Erscheinungen an der Wurzelspitze, die entstanden waren im Anschluß an die definitive Wurzelfüllung, also angewandt für den Bereich, den Schröder seinem Verfahren zugedacht hat. Wir haben nun die Lüftung auch an einigen "Grenzfällen" erprobt. Ich will zur Beleuchtung noch 4 charakteristische Krankengeschichten anführen.

Fall 6.

Herr M., 63 Jahre alt, hat seit 3 Tagen starke Schmerzen im Unterkiefer rechts. Sie sind so heftig, daß Patient nachts nicht schlafen kann. Früher hat er an der betreffenden Kieferhälfte keine Beschwerden gehabt.

Der kräftige Patient hat für sein Alter ein relativ gutes Gebiß. Es fehlen im Ober-

kiefer 1.o.1, 1.o.2 und r.o.3, im Unterkiefer 1.u.2 und 1.u.3. Die Zähne sind sonst gut erhalten bis auf r.u.5. Zahnfleisch und Papillen sind gesund und straff, Okklusion normal. Die Lücken sind durch Ersatz nicht geschlossen. R.u.5 hat eine tiefgehende Zahnhals- und Fissurenkaries.Der Zahn ist leicht verfärbt. Heißes Wasser löst Schmerz aus. Auf Palpation und selbst leiseste Perkussion reagiert der Zahn sehr stark. Das Periost über dem Zahn ist geschwollen und das Zahnfleisch dort gerötet. Drüsen sind palpabel und schmerzhaft.

Diagnose : Gangrän und eitrige Periostitis.

Therapie : Lüftung, später Extraktion des Zahnes, da er nicht mehr erhaltungswürdig erscheint. Bei der Schröderschen Lüftung (ohne Injektion vorgenommen) entleert sich durch die Trepanationsöffnung sofort Eiter. Der Patient fühlt spontan Erleichterung und es läßt der Schmerz im Laufe des Tages ganz nach. Nach 8 Tagen wird der Zahn entfernt; Patient war bis dahin beschwerdefrei. Der Zahn wurde nicht sofort entfernt, weil Patient es nicht wünschte.

Fall 7.

Herr J., Student, 18 1/2 Jahre alt, hat seit 2 Tagen Schmerzen im Oberkiefer rechts. Er glaubt, daß sie von r.o.2 ausgehen. Zuerst hatten sich die Schmerzen nur beim Aufbeißen geäußert, später jedoch bei leisester Berührung, selbst bei Lippendruck, sodaß Patient überhaupt nicht mehr zur Ruhe kam. Zum Schluß hatte er dauernd pulsierende Schmerzen.

Der Patient sieht wohlgenährt und gesund aus. Die Mundhöhle ist gepflegt, Zahnfleisch und Papillen straff und normal durchblutet; Okklusion normal. L.o.2 steht im Distalbiß. R.o.4 ist für Krone vorbereitet, die Molaren tragen zum Teil Amalgamfüllungen. R.o.2 liegt eine Silikatfüllung. Der Zahn ist stark klopfempfindlich in mesiodistaler sowie in apikaler Richtung. Palpation in Höhe der Wurzelspitze schmerzt. Das Periost über dem Zahn ist vorgewölbt. Heisses Wasser sowie Drüsenpalpation löst Schmerz aus. Auf der Röntgenaufnahme zeigt sich ein großer Herd um die Wurzelspitze von r.o.2 (siehe Fig. 2).

Diagnose : Gangrän und abszedierende Periostitis r.o.2.

Therapie : Zunächst Schrödersche Lüftung, später Behandlung des Prozesses vom Wurzelkanal aus, wenn nötig, Wurzelspitzenresek - tion.

Bei der Lüftung entleert sich sofort "pulsierend" und stark Eiter. Patient bemerkt bald ein Nachlassen des Spannungsgefühls. Bis zum Nachmittag sind die Schmerzen vollständig zurückgegangen. Nach 8 Tagen Beginn der Behandlung vom Wurzelkanal aus. Patient seither beschwerdefrei.

Fall 8.

Herr F., 32 Jahre alt, Student, hat seit 2 Tagen anhaltende Schmerzen im Oberkiefer rechts. Vorher spürte er keinen Schmerz am betreffenden Zahn, wenigstens soweit er sich erinnern kann.

Patient befindet sich in gutem Ernährungszustand. Die Mundhöhle ist gepflegt, Zahnfleisch und Papillen straff und normal durchblutet. Es fehlen l.o.3 und die Sechsjahrmolaren bis auf r.o.6. Die Lücken sind nicht durch Ersatz geschlossen. R.o.3 schmerzt stark auf Perkussion und Palpation in Höhe der Wurzelspitze. Das Zahnfleisch ist im Bereich der Wurzelspitze entzündlich gerötet, das Periost geschwollen.Im Wurzelkanal liegt eine feste Füllung, die sich wegen der Schmerzhaftigkeit nicht entfernen läßt. Die dazugehörigen Drüsen sind schmerzempfindlich. Auf dem Röntgenbild sieht man einen Herd um die Wurzelspitze von r.o.3 (siehe Fig. 3); die Wurzelpaste füllt den Kanal zu höchstens einem Drittel aus.

Diagnose : Periostitis r.o.3.

Therapie : Schrödersche Lüftung unter Anästhesie; später Behandlung des Prozesses vom Wurzelkanal aus.

Bei der Lüftung entleert sich Eiter. Der Patient spürt spontan Erleichterung. Im Laufe des Tages hören die Schmerzen vollständig auf. Der Patient wird zur Unterstützung der Therapie noch einigemale bestrahlt mit der Polysonn-Lampe. Die Besserung hält an, keine Beschwerden mehr.- Die Wurzelbehandlung wurde inzwischen begonnen.

Fall 9.

Herr cand. med. K., 23 Jahre, hat seit 1 1/2 Tagen ziehenden Schmerz im Oberkiefer rechts, der durch Veramon zeitweise gemil - dert wird. Er glaubt, daß die Schmerzen ausgehen vom ersten Prämolaren rechts oben, an

dem er bis jetzt keine Beschwerden hatte, seit der Zahn vor 5 Jahren wurzelbehandelt und überkront wurde.

Der gesunde, kräftige Patient hat gut gepflegte und sanierte Mundhöhle. Zahnfleisch straff und normal durchblutet. Die unteren Sechsjahrmolaren fehlen. R.o.6, l.o.6, r.o.4 und l.u.7 sind überkront. Die Molaren haben z.T. Amalgamfüllungen. Okklusion normal. R.o.4 ist bei der leisesten Berührung empfindlich. Weichteilschwellung; Periost über r.o.4 ist vorgewölbt; Fluktuation; starke Empfindlichkeit im Bereich der Wurzelspitze bei Perkussion und Palpation. Die zugehörigen Lymphdrüsen sind verdickt und empfindlich. Im Röntgenbild zeigt sich eine Aufhellung um die Wurzelspitze herum (siehe Fig. 4).

Diagnose : Subperiostaler Abszeß, ausgehend von r.o.4.

Therapie : Schrödersche Lüftung, später Entfernen der Krone und Wurzelbehandlung. Bei der Lüftung entleert sich reichlich Eiter. Patient wird zur Unterstützung der Therapie sofort mit der Polysonn-Lampe bestrahlt; nachmittags **schmerzfrei.** Der Patient hat bis jetzt keine Beschwerden mehr.Die Weichteilschwellung war nach 3 Tagen geschwunden.

Es ist hier der Platz zu bemerken,daß sämtliche Wurzelbehandlungen unter Verwendung von Kofferdam durchgeführt wurden; zur Wurzelfüllung wurde Trikresolformalinpaste verwendet, kombiniert mit Guttaperchaspitzen.

Die Fälle 1 und 2 zeigen Anwendung der Schröderschen Lüftung nach Totalexstirpation einer Pulpa, die durch Scherbenkobalt devitalisiert

war. Die Ursache des Nachschmerzes ist bestimmt primäre Hämatombildung am foramen apicale, umso mehr, als bei dem Patienten Sch. l.o.2, bei dem vor der endgültigen Füllung eine Zwischeneinlage gemacht wurde, die eine Nachblutung verhindern oder mindestens das Blut aufsaugen konnte, kein Schmerz nach der Wurzelfüllung auftrat. Es hat eben bei l.o.2 die Zwischeneinlage genügt, um Hämatombildung zu unterdrücken. Anders ist es bei Fall 3, wo trotz der Zwischeneinlage Nachschmerzen auftraten, die hier entweder durch primäre Hämatombildung oder durch Hämatombildung im Anschluß an erneuten Auftritt von Blut und Sekret verursacht sein muß. Da hier die Exstirpation unter Anästhesie vorgenommen wurde, ist überhaupt eine stärkere Blutung vom Apex her anzunehmen. Es ist ja bekannt, daß gerade im Gefolge einer Pulpenexstirpation in Leitungsanästhesie der Schmerz nach der Wurzelfüllung öfter auftritt als nach Exstirpation einer mit Arsen oder Scherbenkobalt vorbehandelten Pulpa, eben weil bei einer Anästhesie-Pulpa eine Nachblutung leichter eintritt, da eine demarkierende Entzündung nicht erfolgen kann, sondern wir es mit einer offenen Wunde zu tun haben. Zudem ist die Patientin (Fall 3) erst 16 Jahre alt; es ist demnach anzunehmen, daß das foramen apicale des betreffenden Zahnes noch sehr weit ist. An solchen Zähnen aber zeigen sich viel eher Hämatombildungen und pathologische Vorgänge im apikalen Paradentium als an Zähnen mit bereits ausdifferenziertem foramen apicale, wie auch aus den Arbeiten von Rebel und Balters hervorgeht.

In Fall 4 u. 5 war die Pulpa bei Aufnahme der Behandlung bereits gangränös zerfallen; es kann also nicht ein Hämatom entstanden sein im Gefolge des Exstirpationstraumas, es muß vielmehr entweder eine Verletzung mit unserem Füllinstrument und damit Blutung und Sekretion am foramen

apicale aufgetreten sein, oder der Schmerz verursacht sein durch Fremdkörperreiz von evtl. durchgepreßtem Füllmaterial. Bei Frl. H. (Fall 4) war wirklich einer dieser beiden Faktoren die Ursache für die Beschwerden nach der Wurzelfüllung, wie aus dem Erfolg der Schröderschen Lüftung hervorgeht; denn ebenso wie die Diagnose eine bestimmte Therapie vorzeichnet, wird umgekehrt aus dem Erfolg der Therapie die Diagnose erhärtet. Ganz anders liegen die Verhältnisse in Fall 5; die Lüftung hat hier glatt versagt, mußte versagen, weil die Beschwerden der Patientin nicht - wie wir vermutet hatten - von Hämatom- oder Fremdkörperreiz am foramen apicale, sondern durch chronisch-granulierende Periodontitis [1]) verursacht waren; eine Indikation für die Lüftung war hier nicht gegeben; sie ist eben nicht gedacht als Ersatz oder Konkurrenz der Wurzelspitzenresektion. Wenn wir die Lüftung trotzdem erprobt haben auch außerhalb des von Schröder seinem Verfahren zugedachten Gebietes (siehe Fall 6-9), so geschah es in dem Bestreben, einmal die Patienten auf eine möglichst einfache, prompt und sicher wirkende Weise von den lästigen Schmerzen zu befreien, und zum anderen der brauchbaren Methode einen möglichst weiten Anwendungsbereich zu schaffen.

Da die Wirkung der Lüftung beruht auf

1. der durch die Lüftung geschaffenen Entlastungsmöglichkeit des Gewebes und

2. der hyperämisierenden Reizwirkung der Knochentrepanation,

ist die Anwendung der Lüftung bei akut eitriger Periostitis durchaus gerechtfertigt : Es wird eine rein physikalische Entlastungsmöglichkeit gegeben; die Sekrete können nach außen

---

1). wie sich erst bei der Wurzelspitzenresektion herausstellte.

abfließen, die Spannung hört auf, also muß notwendig auch der Schmerz verschwinden. Der Erfolg, den die Schrödersche Lüftung brachte in den Fällen 6-9, bestätigt die Richtigkeit obiger Schlußfolgerungen. Freilich soll die Lüftung hier nicht einzige Therapie bleiben, sie ist nur Hilfstherapie und macht die eigentliche Behandlung der Periostitis usw. nicht überflüssig; sie soll lediglich den Patienten von seinem heftigen Schmerz bald und sicher befreien und somit die schmerzfreie Basis schaffen, auf der die eigentliche Behandlung dann eingeleitet wird. In vielen Fällen, wo wir sonst incidierten, können wir jetzt auch "lüften", und es ist die Methode wegen ihrer Einfachheit für jeden Praktiker leicht zu handhaben [1]).

In den Fällen 1-4 ist der Erfolg zurückzuführen auf beide Wirkungskomponenten der Schröderschen Methode, auf die rein physikalische Entlastungsmöglichkeit des Gewebes und auf die hyperämisierende Reizwirkung der Knochentrepanation. Mit Bedacht haben wir die Lüftung nicht prophylaktisch angewandt unmittelbar vor oder nach der Wurzelfüllung, sondern erst, wenn schon entzündliche Reaktionen aufgetreten waren : Es sollte die Schrödersche Lüftung erprobt werden bei wirklichen Beschwerden, um ihre Wirkung genau zu erkennen.

Voraussetzung für den Erfolg ist natürlich, daß die Bohrung auch wirklich die Wurzelspitze getroffen hat. Es läßt sich die Gegend der Wurzel-

---

1). Ein der Lüftung ähnliches Verfahren wendet Walkhoff bei der medikamentösen Behandlung geschlossener Granulome an. Er lokalisiert das Granulom durch eine genaue Röntgenaufnahme und macht nach lokaler Anästhesie eine künstliche Gegenöffnung, durch die der Inhalt des Granuloms austreten kann nach der Einspritzung seines Medikaments.

zelspitze gut festlegen durch Perkutieren und, wenn nötig, in schwierigeren Fällen durch Röntgenaufnahme genau lokalisieren. Auf Grund der Erfahrungen mit der Methode möchte ich nun Indikation und Vorteile derselben kurz zusammenfassen.

Die Schrödersche Lüftung wird vornehmlich im Bereich der Frontzähne und Prämolaren mit Erfolg angewandt, wenn es gilt, den Patienten sofort von heftigem Schmerz zu befreien :

1. bei akut entzündlichen Erscheinungen nach der Wurzelfüllung, die verursacht sind entweder

   a) durch Hämatom am foramen apicale oder
   b) durch Fremdkörperreiz am Apex,

2. bei akut eitrigen Periostitiden.

Die Methode ist einfach, leicht zu handhaben; sie macht schnell und sicher beschwerdefrei durch die physikalische Entlastungsmöglichkeit, schädigt nicht das Periodontium, sondern steigert im Gegenteil durch die hyperämisierende Reizwirkung der Knochentrepanation die Vitalität des periapikalen Gewebes, wodurch die Regeneration dann erfolgt.

Auch Herr Prof. P r a e g e r hat mit der Lüftung schöne Erfolge erzielt und schreibt darüber :" In Fällen mit starken Schmerzen, die sofortiges Handeln gebieten, hilft prompt die "Lüftung" (Schröder), d.h. Anbohren der Wurzelspitze nach Schleimhautaufklappung ".

.-.-.-.-.-.-.

Zum Schlusse ist es mir eine angenehme Pflicht, meinem verehrten Lehrer, Herrn Professor Dr. G. W e i s s e n f e l s , für die Überlassung des Themas und die wertvollen Fingerzeige bei Abfassung der vorliegenden Arbeit geziemend zu danken.

Literatur-Angabe.

1. A d l o f f , Zukünftige Behandlungswege der Pulpitis.

2. A e b y , Untersuchungen und Einwirkung von Nervocidin auf die Zahnpulpa. D.M.f.Z. 1927.

3. B a l t e r s , Beiträge zur Wurzelbehandlung. D.M.f.Z. 1927.

4. E u l e r u. R e b e l , Neuere Pulpadevitalisationsmittel und die Unterschiede in ihrer Wirkung auf Pulpa und Wurzelhaut.

5. F a b e r , Wurzelfüllung und Fokalinfektion. D.M.f.Z. 1928.

6. F e l d m a n n , Biologische Prozesse nach Pulpenexstirpation und Amputation. D.M.f.Z. 1929.

7. F e l d m a n n , Ein Vergleich der Arsen-Lokalanästhesie-Methoden im Lichte der patho-histologischen Veränderungen. D.M.f.Z. 1928.

8. F i s c h e r , Über die Reiztherapie bei der Wurzelbehandlung. D.M.f.Z. 1924.

9. F i s c h e r , Über Wurzelfüllung und Reiztherapie. Z.R. 1925.

10. G r o n d , Reiztherapie in der Zahnheilkunde mit besonderer Berücksichtigung einer perkutanen Eiweißkörpertherapie. Korr.f.Z. 1928.

11. H e i n e m a n n , Die Wurzelfüllung. Verlag Meusser.

12. H e i n e m a n n , Die Wurzelbehandlung in der täglichen Praxis. D.M.f.Z. 1929.

13. H e s s e , Zukünftige Behandlungswege der Pulpitis. D.M.f.Z. 1924.

14. M ü l l e r , Beiträge zum Problem der Wurzelbehandlung nach Devitalisation der Pulpa. Schw.M.f.Z. 1926.

15. P r a e g e r , Antwort auf Frage 59 der Z.R. 1930, S.603.

16. R e b e l , Wurzelbehandlung und innere Therapie. D.Z.W. 1924.

17. S c h r ö d e r , Die Behandlung pulpakranker Zähne. V.f.Z. 1924.

18. S c h r ö d e r , Die Frage der Wurzelhauterkrankung und ihre Behandlung. Z.R. 1924.

19. S i m o n s , Das Problem der Wurzelbehandlung und Wurzelfüllung im Lichte der letzten Jahre.

20. S t i t z e l , Experimentelle und histologische Untersuchungen zur Frage der Totalexstirpation der Pulpa mit besonderer Berücksichtigung des Verhaltens der periapicalen Gewebe zur Pulpa. V.f.Z. 1922.

21. W a l k h o f f , Mein System der medikamentösen Behandlung schwerer Erkrankungen der Zahnpulpa und des Periodontiums.

22. W a l k h o f f , Lehrbuch der konservierenden Zahnheilkunde.

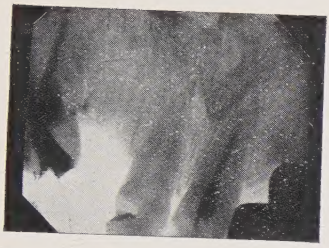

Fig. 1

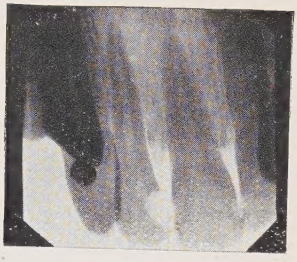

Fig. 2

Fig. 3

Fig. 4

Lebenslauf.

Ich, Nora S c h l a c h t e r , wurde geboren am 2.Februar 1907 in Mannheim als Tochter des prakt. Arztes Dr. Joseph Schlachter und dessen Ehefrau Anna, geb. Fesenmeyer. Nach dem Besuch der Volksschulen in Frankenthal und Rastatt war ich 3/4 Jahr lang auf dem Gymnasium in Rastatt und danach auf der Höheren Mädchenschule in Frankenthal vom Herbst 1918 bis Ostern 1923. Ich trat über in das Mädchen-Realgymnasium zu Ludwigshafen a.Rh., wo ich Ostern 1926 das Abitur bestand. Nach einem Studium von 4 Semestern in München, wo ich auch im November 1928 die Vorprüfung ablegte, studierte ich 3 Semester in Greifswald und erhielt daselbst im Dezember 1929 die Approbation als Zahnärztin. Im Wintersemester 1929/30 kam ich nach Heidelberg, um an der Zahnärztlichen Klinik und Poliklinik der Universität zu promovieren.